

Sommaire

Auteur
Remerciements
Préface
Avant-propos
Généralités

Chapitre I : Lapin **p 21**

1- Anatomico physiologie

- 1.1. Anatomie
- 1.2. Fonction
- 1.3. Utilisation des pavillons

2- Les moyens diagnostiques

- 2.1. Anamnèse
- 2.2. Examen clinique de l'animal
- 2.3. Examen de l'oreille
- 2.4. Examen du cérumen
- 2.5. Imagerie médicale
- 2.6. Autres examens

3- Dermatoses des pavillons

- 3.1. Classification et répartition
- 3.2. Dermatoses spécifiques du pavillon
- 3.3. Dermatoses non spécifiques du pavillon

4- Otites

- 4.1. Classification et répartition
- 4.2. Otites externes
- 4.3. Otites moyennes
- 4.4. Otites internes

5- Autres affections

6- Traitement

- 6.1. Médical
- 6.2. Chirurgical

1- Cobaye

- 1.1. Anatomie physiologie
- 1.2. Particularités de l'examen clinique et moyens diagnostiques
- 1.3. Dermatoses des pavillons
- 1.4. Abscesses et otites
- 1.5. Autres affections

2- Rat

- 2.1. Anatomie physiologie
- 2.2. Particularités de l'examen clinique et moyens diagnostiques
- 2.3. Dermatoses des pavillons
- 2.4. Abscesses et otites
- 2.5. Autres affections

3- Souris

- 3.1. Anatomie, examen clinique
- 3.2. Pyodermites et abscesses
- 3.3. Traumatismes
- 3.4. Parasitoses
- 3.5. Dermatomycoses
- 3.6. Affections virales
- 3.7. Néoplasmes
- 3.8. Divers

4- Hamster

- 4.1. Anatomie
- 4.2. Dermatoses des pavillons
- 4.3. Abscesses et otites
- 4.4. Autres affections

5- Chinchilla

- 5.1. Anatomie physiologie, examen clinique
- 5.2. Pathologie non infectieuse
- 5.3. Parasitaire
- 5.4. Infectieuse

6- Autres Rongeurs

- 6.1. Anatomie, examen clinique et moyens diagnostiques
- 6.2. Pyodermites et abscesses
- 6.3. Traumatismes
- 6.4. Parasitoses
- 6.5. Néoplasmes
- 6.6. Divers

1- Anatomie physiologie

2- Examen clinique

3- Pathologie

- 3.1. Alopecie
- 3.2. Dermatoses parasitaires des pavillons
- 3.3. Otites
- 3.4. La surdit e cong enitale du furet
- 3.5. Tumeurs auriculaires
- 3.6. Autres affections

4- Traitement

1- Anatomie physiologie

- 1.1. Oreille externe
- 1.2. Oreille moyenne
- 1.3. Oreille interne

2- Quelques particularit es de l'oreille et de l'ou ie des oiseaux

- 2.1. Haircells
- 2.2. Audition
- 2.3. Localisation des sons
- 2.4. Echolocation
- 2.5. Ouverture auriculaire

3- Examen clinique et diagnostic

- 3.1. Anamn ese
- 3.2. Examen clinique de l'animal
- 3.3. Examen de l'oreille
- 3.4. Examens compl ementaires

4- Affections auriculaires

- 4.1. Maladies auriculaires sp ecifiques
- 4.2. Maladies auriculaires non sp ecifiques

5- Traitement

- 5.1. M edical
- 5.2. Chirurgical

A. Chéloniens = Tortues

1- Anatomico physiologie

- 1.1. Ostéologie
- 1.2. Oreille moyenne
- 1.3. Oreille interne
- 1.4. L'audition

2- Examen Clinique

3- Pathologie

- 3.1. Pyodermites infectieuses, abcès
- 3.2. Otites
- 3.3. Parasitaire et fongique
- 3.4. Tumorale
- 3.5. Divers

B. Sauriens = Lézards

1- Anatomico physiologie

2- Examen Clinique

3- Pathologie

- 3.1. Otite externe
- 3.2. Blessures
- 3.3. Pyodermite péri tympanique
- 3.4. Parasitoses
- 3.5. Tumeurs
- 3.6. Divers

C. Ophidiens = Serpents

1- Anatomico physiologie

2- Examen Clinique

3- Pathologie

D. Crocodiliens

1- Anatomie physiologie

2- Examen Clinique

3- Pathologie

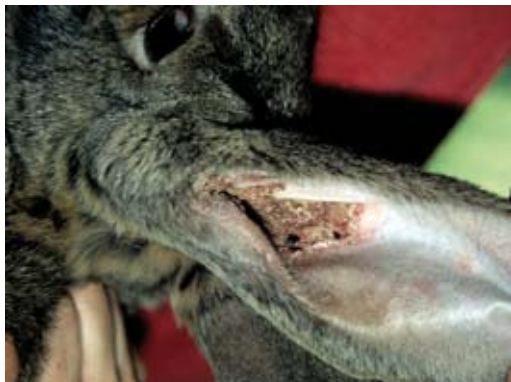

Photo n° I 71
Gale des oreilles à *Psoroptes cuniculi*. Les croûtes commencent à être visibles sur la face interne du pavillon.

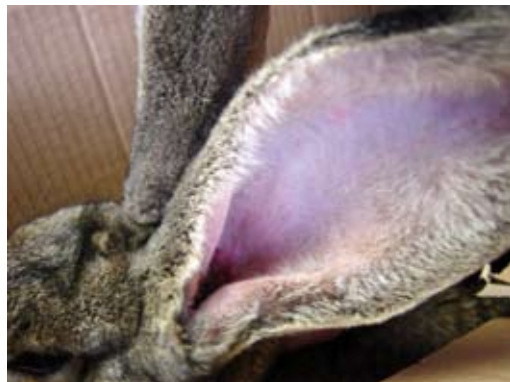

Photo n° I 72
Même lapin à J30 après 2 traitements aux APE en spot on.

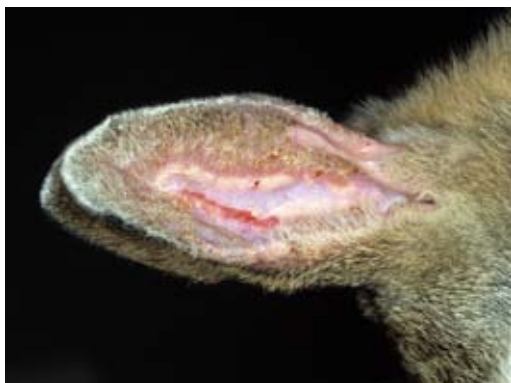

Photo n° I 73
Forme plus rare de gale des oreilles à *Psoroptes cuniculi*. Les lésions débutent sur l'extrémité des pavillons..

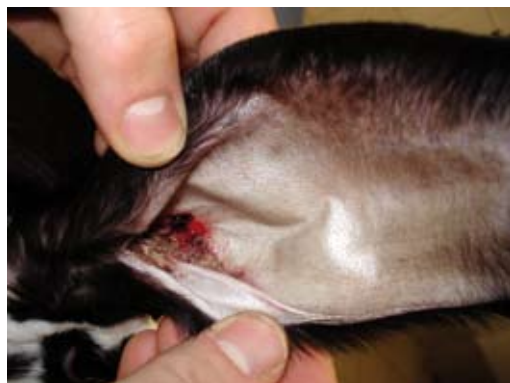

Photo n° I 74
Gale des oreilles à *Psoroptes cuniculi*. Le prurit peut être responsable de plaies et de saignements du pavillon..

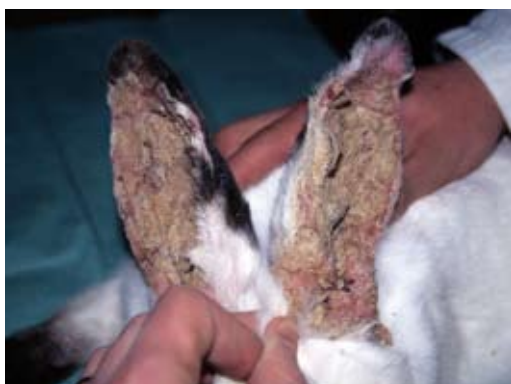

Photo n° I 75
Gale des oreilles avancée à *Psoroptes cuniculi*. Les croûtes envahissent les faces internes des 2 pavillons.

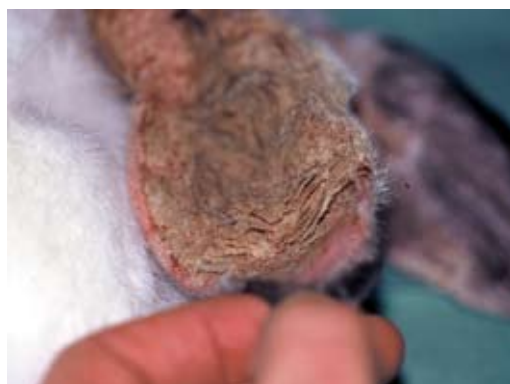

Photo n° I 76
Aspect caractéristique des croûtes en millefeuille dans une oreille de lapin atteint de gale auriculaire à *Psoroptes cuniculi*.

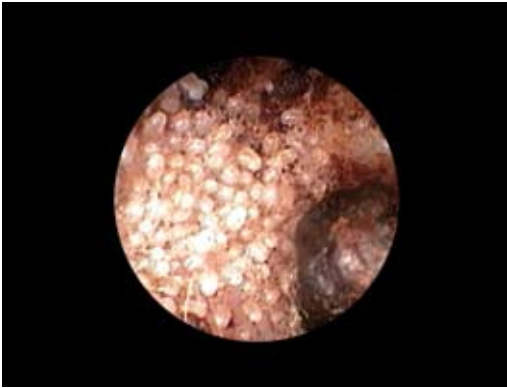


Photo n° III 28

Examen endoscopique de CA de furet, présence de très nombreux *Otodectes cynotis*. Malgré cela, la gale des oreilles est rarement prurigineuse chez le furet.



Photo n° III 29

Syndrome vestibulaire suite à une gale des oreilles chez un furet putoisé.

3.3.3. Otites bactériennes :

Elles sont rares chez le furet et peuvent être primaires ou secondaires à une gale à *Otodectes*, unilatérales le plus souvent. Les germes les plus rencontrés sont *Staphylococcus*, *Streptococcus*, *Escherichia coli*, *Proteus*.

Cliniquement, on observe un bon état général, un prurit léger à important, un écoulement purulent au niveau du conduit auditif externe. Erythème, ulcères, croûtes sont parfois identifiables et les otites chroniques récidivantes sont très rares.

Un prélèvement en vue d'une analyse bactériologique et d'un antibiogramme est intéressant, mais ce dernier a ses limites comme pour les autres Carnivores domestiques. Le traitement associe donc une antibiothérapie générale et locale ainsi qu'un traitement antidouleur. Le traitement topique sera réalisé en développant la pédagogie avec le propriétaire afin d'assurer une observance optimale ou réalisé à la clinique par le praticien avec ou sans sédation.

Par ailleurs, le furet est utilisé à titre expérimental pour l'étude des mécanismes synergiques virus-bactérie.

Des auteurs ont montré expérimentalement que la fréquence des surinfections grippales à *Streptococcus pneumoniae*, principale cause des otites moyennes, sinusite et pneumonie, varie selon le type de virus.

En effet, cette surinfection est beaucoup plus marquée (90%) lors d'infection par H3N2 que lors d'infection par H1N1 (10%).

En pratique, on peut donc s'attendre à des complications d'otite chez le furet atteint de grippe.

La sensibilité du furet aux Mycobactéries se retrouve aussi en otologie : une otite externe granulomateuse accompagnée d'un syndrome vestibulaire, due à une mycobactériose (*Mycobacterium avium* ou *Mycobacterium genavense*) a été décrite (GARNER 2003).



Photo n° III 30
Écoulement purulent unilatéral lors d'otite infectieuse.

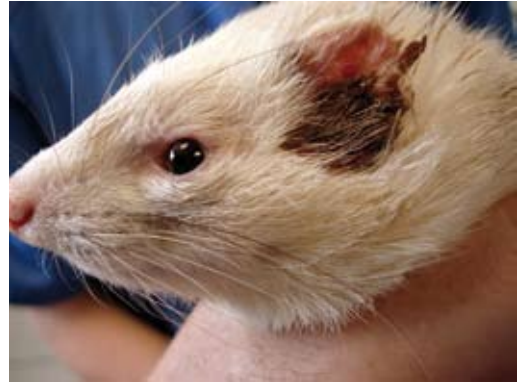

Photo n° III 31
L'écoulement purulent important souille la zone périauriculaire.

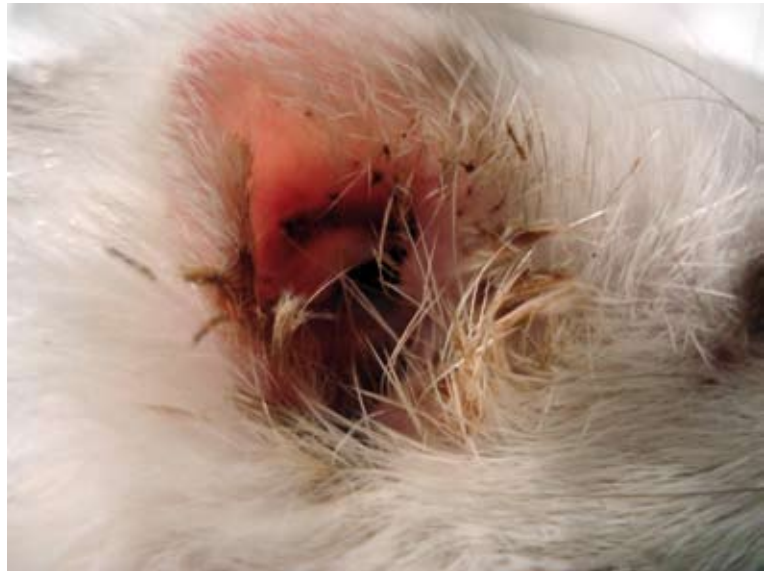

Photo n° III 32
Otite bactérienne à *Escherichia coli* chez un furet albinos.

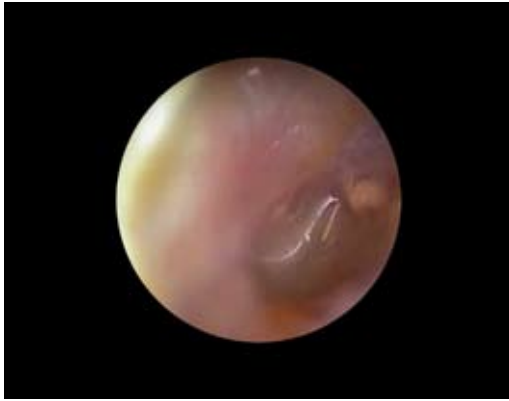
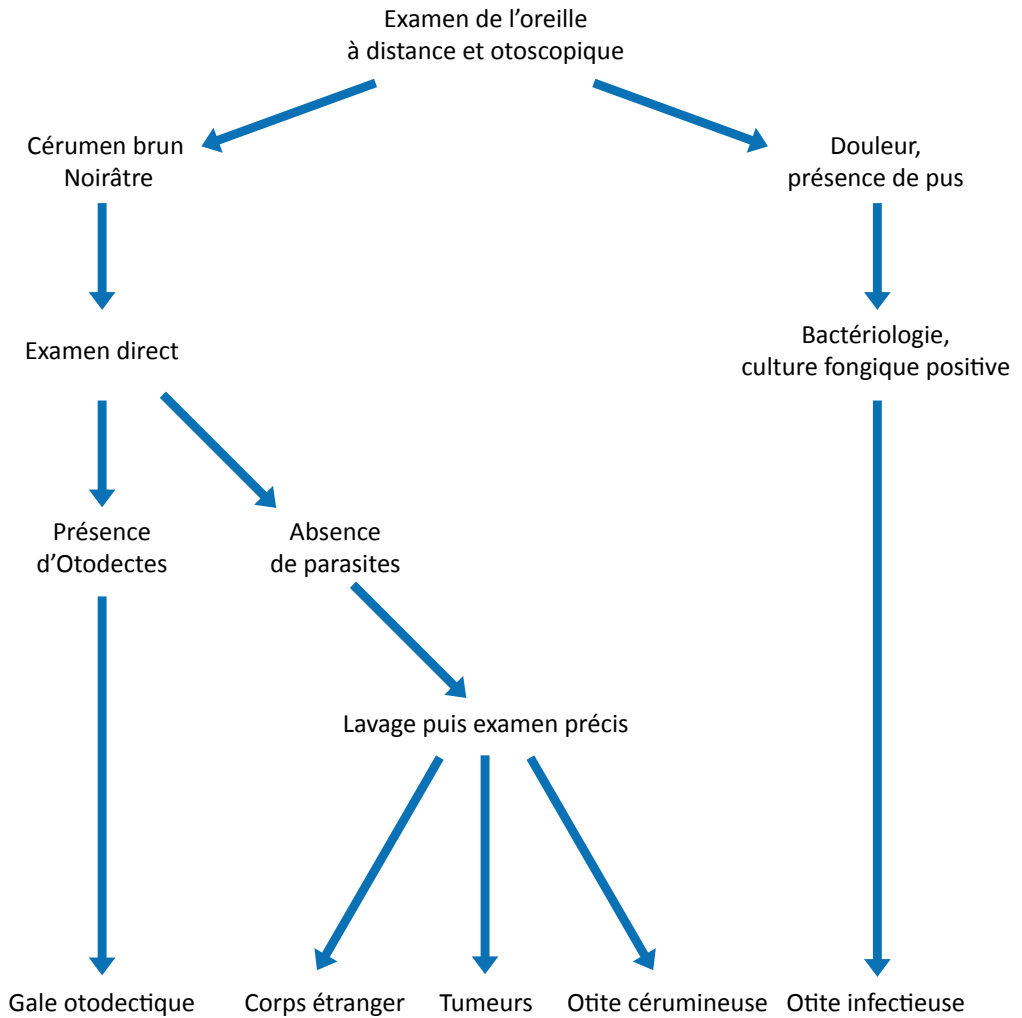


Photo n° III 33
Vidéo endoscopie du CA d'un furet atteint d'otite bactérienne.

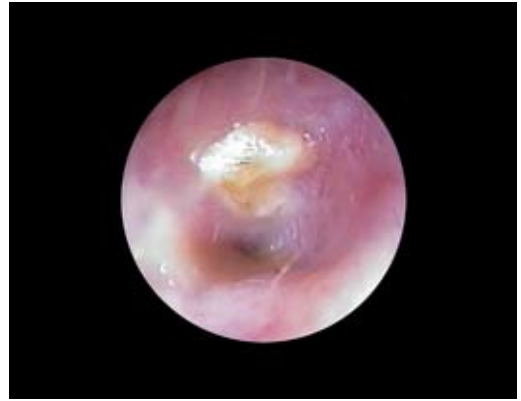

Photo n° III 34
Vidéo endoscopie de la zone tympanique d'un furet atteint d'otite bactérienne.



Conduite diagnostique d'une otite externe chez le furet

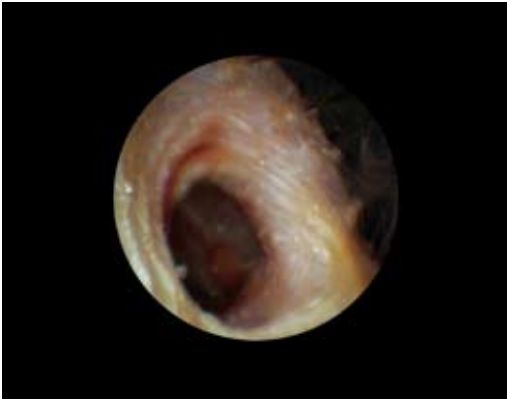


Photo n° IV 32
Vue endoscopique du conduit auditif d'un Ara ararauna atteint d'otite infectieuse. Notez l'inflammation du conduit et du tympan.

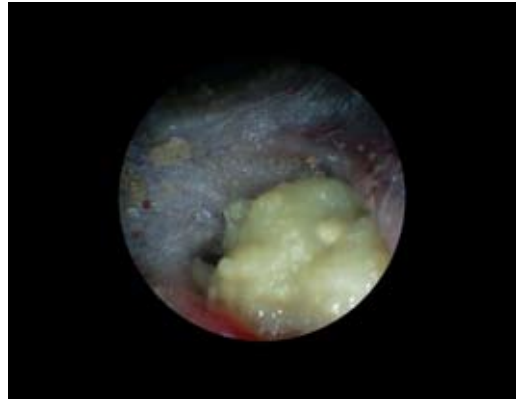


Photo n° IV 33
Vue endoscopique du conduit auditif d'un Gris d'Afrique atteint d'otite infectieuse avec présence d'un granulome purulent.



Photo n° IV 34
Otite infectieuse chez un Inséparable à face rose (*Agapornis roseicollis*). Les plumes de la zone auriculaire sont collées par les sécrétions.



Photo n° IV 35
Otite infectieuse et début d'abcès chez un Kakariki à front rouge (*Cyanoramphus novaezelandiae*) atteint de PBF.



Photo n° IV 36
Rare cas d'otite infectieuse droite chez un Canari (*Serinus canaria*).

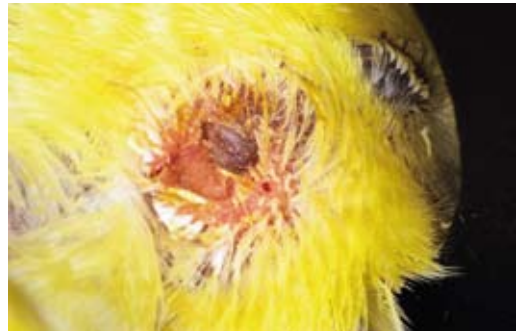

Photo n° IV 37
Même oiseau en vue rapprochée.